



猪胞内劳森菌感染的免疫应答与检测技术研究进展

王豪杰, 任小侠, 辛凌翔, 刘燕*, 朱良全*

中国兽医药品监察所, 北京 100081

王豪杰, 任小侠, 辛凌翔, 刘燕, 朱良全. 猪胞内劳森菌感染的免疫应答与检测技术研究进展[J]. 微生物学报, 2023, 63(3): 871-880.

WANG Haojie, REN Xiaoxia, XIN Lingxiang, LIU Yan, ZHU Liangquan. Research progress in immune response against and methods for the diagnosis of *Lawsonia intracellularis* in pigs[J]. Acta Microbiologica Sinica, 2023, 63(3): 871-880.

摘要: 胞内劳森菌(*Lawsonia intracellularis*, LI)常引起猪精神不振、食欲减退、血样下痢或突然死亡, 严重损害养猪业。猪群感染该菌在肠道诱导免疫应答的研究较少。因该菌胞内寄生, 基于细菌不同感染阶段动物免疫应答特点, 检测方法会有所侧重。本文重点阐述了胞内劳森菌感染后机体免疫应答的特点, 并对其检测技术进行综述, 以期新型检测技术研发及疫病防控提供参考。

关键词: 胞内劳森菌; 猪; 免疫应答; 检测

Research progress in immune response against and methods for the diagnosis of *Lawsonia intracellularis* in pigs

WANG Haojie, REN Xiaoxia, XIN Lingxiang, LIU Yan*, ZHU Liangquan*

China Institute of Veterinary Drug Control, Beijing 100081, China

Abstract: *Lawsonia intracellularis* (LI), an intracellular pathogen, is a common cause of lethargy, poor appetite, hemorrhagic diarrhea, or sudden death of pigs, posing a threat to pig industry. LI induces a distinct immune response with unique immune patterns in pig intestine.

资助项目: 国家重点研发计划(2022YFD1800903); 公益性专项(GY202104, GY202103)

This work was supported by the National key Research and Development Program of China (2022YFD1800903) and the Public Welfare Special Project-Research (GY202104, GY202103).

*Corresponding authors. E-mail: LIU Yan, 13810861788@163.com; ZHU Liangquan, 1367391894@qq.com

Received: 2022-07-10; Accepted: 2022-08-19; Published online: 2022-08-31

Diagnosis of this intracellular species is dependent on the characteristics of immune response in animals at different stages of infection. In this review, we described the characteristics of immune response upon LI infection and the detection methods, in an attempt to provide a reference for the development of new diagnosis techniques and prevention and control of related diseases.

Keywords: *Lawsonia Intracellularis* (LI); pig; immune response; diagnosis

胞内劳森菌(*Lawsonia intracellularis*, LI)主要引起猪增生性回肠炎(porcine proliferative enteropathy, PPE), 其以增生性出血性肠病(proliferative hemorrhagic enteropathy, PHE)和猪肠道腺瘤病(porcine intestinal adenomatosis, PIA)为典型症状。LI 主要感染新生仔猪及育肥猪, 呈急性型、慢性型与亚临床型 3 种临床症状, 其中慢性型最为常见, 严重时也会出现腹泻, 甚至死亡^[1-2]。近年来, 德国、丹麦等国家抽检显示粪便样本阳性的畜群群体达 90.3%, 血清阳性率为 91.7%^[3-5]。由于该菌培养条件苛刻, 严格胞内寄生, 迄今为止世界范围内分离的菌株数量相对较少^[6]。此外, 猪繁殖与呼吸综合征、猪圆环 2 型病毒病等免疫抑制性疾病和猪传染性胃肠炎病毒、产气荚膜梭菌、沙门氏菌等病原的存在也可诱发增生性回肠炎, 使该病研究变得十分困难^[7-10]。

鉴于 LI 感染小鼠肠道模型研究显示细菌感染后宿主应答反应复杂, 防控挑战巨大^[11-12]。本实验室在对进口猪回肠炎活疫苗评审检验过程中, 初步调查了我国该病感染情况, 结果显示肠道组织样本总阳性率为 60.12%, 粪便样本总阳性率为 58.92%, 猪场阳性率为 100%。因此, 在沙门氏菌(*Salmonella*)、布鲁氏杆菌(*Brucella*)、结核分枝杆菌(*Mycobacterium tuberculosis*)等胞内寄生菌研究的基础上^[13-16], 结合对上述胞内菌活疫苗评审检验过程中发现的问题, 综述了胞内劳森菌感染后免疫应答特点, 重点阐述了机体免疫应答规律及其检测方法, 为 PPE 新型疫苗和检测技术研究及该病综合防控提供借鉴。

1 机体感染胞内劳森菌后免疫应答规律

自然界中 LI 经肠道感染是其主要传播途径^[17]。慢性型 PPE 一般由单一 LI 感染所致, 感染 7 d 无明显症状, 11 d 开始逐渐加深, 至 21 d 左右出现明显临床症状(10%–15%)。若无继发感染, 部分病例在 4–6 周可康复^[17]。若 LI 感染后并发其他机会致病菌感染则使症状严重, 直至死亡^[17]。研究者通过实验性感染 7 周龄猪 10⁸ CFU/mL 的细胞内纯培养物, 猪感染后呈慢性型, 从感染到恢复大致可分为 3 个阶段^[18]。本文对 LI 感染后不同时期机体的临床症状、细胞因子和抗体水平主要变化进行了简要归纳(图 1)^[17,19-20]。

1.1 感染前期(约 1–14 d)

LI 首先侵袭小肠上皮细胞。感染后 36 h, 形成离散病灶^[21]; 感染后 5 d, 在重度感染隐窝周围的固有层单核细胞中可检测到细菌^[21]。此时, 细胞因子 TNF- α 、IFN- γ 、IL-6 水平开始上升, TNF- α 在感染后 10 d 达到峰值^[19]。感染后 8 d, 在回肠隐窝的肠细胞和绒毛顶端可检测到大量细菌但未有上皮细胞过度增殖现象^[22]; 感染后 11 d, 在增生隐窝上皮细胞与单核细胞的胞浆中可检测到大量 LI, 但此时仍未出现炎症现象^[22]。感染后 14 d, 可检测到 IgG 和 IgM^[20]。先天免疫作为动物机体的第一道防线, 一般情况下猪在其他病原感染后 2–3 d 出现全身炎症迹象^[23]。在急性 PPE 中, 巨噬细胞和中性粒细胞浸润并分泌高水平的促炎性因子进入固有层

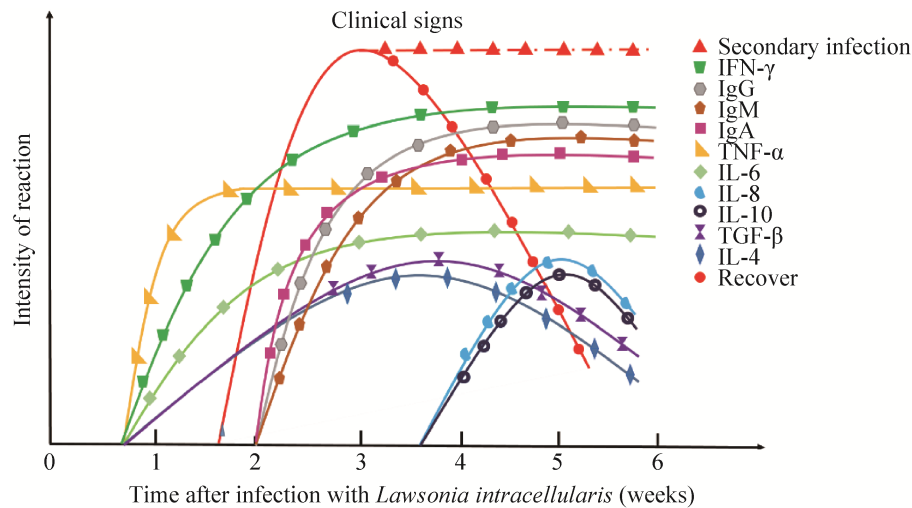


图1 LI感染后机体临床症状、细胞因子及抗体水平的变化^[17,19-20]

Figure 1 Changes of clinical signs, cytokines and antibody levels in the body after LI infection^[17,19-20]

导致炎症和黏膜出血^[22]。然而在慢性 PPE 中，感染早期阶段黏膜 IgA 滴度和细胞因子产生延迟、炎症反应缺乏、感染部位免疫细胞相对减少。推测 LI 的免疫抑制作用导致先天性免疫和适应性免疫延迟或反应轻微。

1.2 感染中期(约 14–28 d)

感染后 14 d 巨噬细胞显著增加，可捕获严重感染隐窝附近的抗原^[24]。感染后 15 d，在回肠、盲肠、近端结肠和螺旋结肠及空肠附近会出现弥漫性未成熟上皮细胞增生的迹象，并可在十二指肠、结肠、盲肠和直肠的管腔和隐窝细胞的胞浆，回肠和空肠的固有层，近端结肠黏膜下层的淋巴结中检测到细菌抗原，表明 LI 不受宿主免疫系统的控制并穿过黏膜扩散^[22]。这期间细菌抗原被抗原递呈细胞摄取递呈给淋巴细胞，从而激活适应性免疫系统，IgA 分泌增加，其效价从 4 倍升至 16 或 64 倍^[22,25-26]。感染后 19–24 d，组织病理学变化明显，出现黏膜坏死现象。尽管固有层中的 B 细胞数量减少，但黏膜刮片中 IgA 仍在增加^[26]。感染后 20 d，IFN- γ 和 IL-6 达到峰值^[19]。感染后 3–4 周时，IgG 和 IgM 达到峰值，且感染后 13 周仍可检

出^[20]。感染后 25 d，抗炎性细胞因子 IL-4 和 TGF- β 达到峰值后开始下降^[19]；此时 IL-8 和 IL-10 从最低值开始升高^[19]。此阶段细菌出现感染高峰期，具有特征性大体和显微病理变化，免疫细胞发生浸润，体液免疫被激活，抗体水平和抗炎性细胞因子逐渐增加。

1.3 感染后期(约 28–42 d)

感染后 29 d，肠上皮细胞中大多数细菌被清除，细菌抗原主要在固有层单核细胞质中检测到^[22]。感染后 35 d，肠道切片中未观察到肠道组织损伤和 LI 抗原，此时 IL-8 和 IL-10 达到峰值^[19,24]。感染后 40 d，TNF- α 、IFN- γ 和 IL-6 仍保持较高水平^[19]。感染后 42 d，清除感染的特点是固有层 CD3⁺细胞数量显著下降，相对于固有层绒毛中 CD8⁺细胞数量较少^[27]。此时，B 细胞数量多于感染后 14 d^[27]。通过主要组织相容性复合体 II 类(major histocompatibility complex, MHC-II)染色发现，感染后 42 d，绒毛核心和固有层中的 MHC-II⁺数量及抗原递呈细胞的数量较少^[28]。LI 感染猪后分别通过分泌 IFN- γ 的 T 细胞和 IgA 滴度的升高反映细胞免疫和体液免疫。感染后期通过分泌细胞因子 TGF- β 和 IL-10 抑制过度炎症，

下调促炎性细胞因子表达和抑制促炎性细胞增殖, 促进肠道恢复, 提供免疫保护。

2 胞内劳森菌感染的检测

由于猪群生存环境复杂及 LI 感染后机体免疫应答机制尚不明确, 感染早期的检测面临困难。因此, 基于现有免疫应答特点及感染后不同阶段, 灵活运用不同检测技术才能提高 LI 检出率(图 2)。感染后 IFN- γ 虽也发生显著变化, 但目前尚无基于细胞免疫的检测方法应用于临床, 而基于体液免疫(IgG 和 IgM)、病原学及组织学的检测技术已较为成熟。

2.1 细菌分离鉴定

LI 在肠道内的隐窝细胞周围发生重度感染, 从而导致病变。细菌分离鉴定虽作为检测“金标准”, 但 LI 培养要求高, 鉴定时间长^[30]。需要 McCoy、IPEC-J2 和 IEC-18 等适宜细胞系以及 37 °C 条件下 8.8%二氧化碳、82.2%氮气和 6%–8%氧气的微厌氧环境^[31–32]。并且分离受到人员技术经验的限制, 因而临床应用有限。

2.2 基于组织学的检测方法

LI 感染猪后可能需要至少 5 d 增殖才能达

到组织学检测所需水平, 该方法对于病死猪是检测 PPE 的可靠方法。其可对组织中 LI 和病变进行共定位, 也可对其他检测做进一步验证, 但受限于需要专用设备和专业技术人员, 以及制备特异性的 LI 单克隆抗体。目前常见的组织学检测有 Warthin-Starry 银染技术(warthin starry silver staining technique, WS)、免疫组织化学(immunohistochemistry, IHC)、免疫荧光测定(immunofluorescence assay, IFA)和荧光原位杂交技术(fluorescence *in situ* hybridization, FISH)。

Ohta 等运用 WS 和 IHC 检测绒毛上皮中 LI, 并通过电镜观察加以验证, 发现在上皮的顶端细胞质中存在与 LI 形态相似的弯曲细菌^[33]。WS 虽更适于现场检测, 但其特异性低, 对形态相似的螺旋菌等难以区分。

Szczotka 等建立了检测 LI 的 IHC 方法并与 PCR 法比较, 165 份肠道组织样本中, PCR 检测阳性率为 20%, IHC 检测阳性率 18.2%, 其余样品 2 种检测均为阴性, 证明了 IHC 在检测肠组织中 LI 抗原的有效性^[34]。IHC 与 WS 比较发现, 两者间一致性为 94.4%, IHC 优于 WS, 其

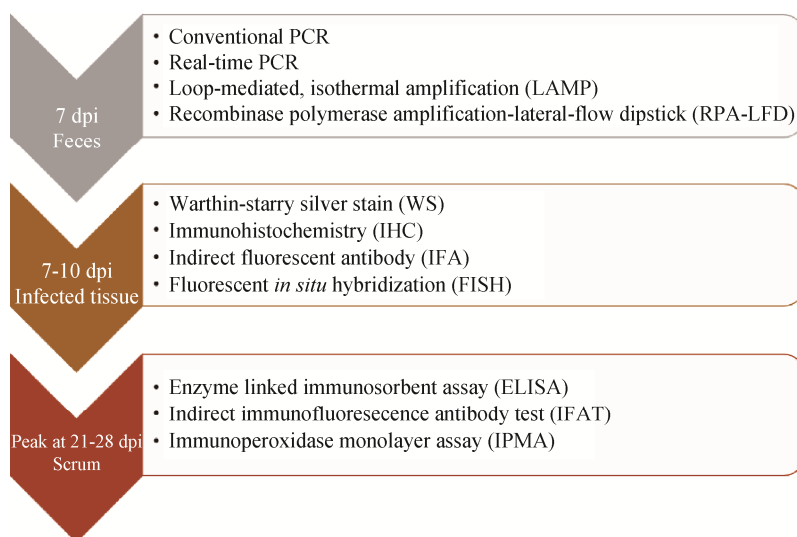


图 2 感染后不同时期的检测技术^[29]

Figure 2 Detection techniques for different days post-infection^[29].

敏感性约为 PCR 法的 87%^[35]。Jensen 等^[36]运用 IFA 和 FISH 检测 69 份肠组织样本, 结果表明二者特异性均为 100%, FISH 敏感性是 IFA 法的 91%。

Weissenböck 等^[37]使用地高辛标记的寡核苷酸探针原位杂交(*in situ* hybridization, ISH)程序检测了石蜡包埋组织中的 LI。该技术可识别 71% 的 PCR 阳性病例, 优于仅检测到 41% 的 WS, 与 IHC 具有相当的敏感性, 适用于非抗体依赖的 LI 核酸检测, 但其成本高于 IHC。此外, 与 IFA 相比, 在检测用福尔马林固定的猪肠道组织样本时, 更容易受到自溶的影响, 从而降低了灵敏度。

2.3 分子生物学检测

LI 感染猪 7 d 出现粪便排毒, 并可能持续长达 10 周^[21]。因此, 此阶段可通过分子生物学技术从猪粪便、直肠拭子、肠黏膜组织快速检测 LI 核酸, 以确定排菌情况。通过调查发现猪场中主要对后备猪口服猪回肠炎活疫苗, 然而该方法无法区分强毒株和弱毒株, 在检测已免疫过的猪群时可能会出现误检。利用比较基因组学寻找差异基因, 有助于开发区分疫苗免疫和自然感染动物的鉴别检测方法。当前, 常见分子生物学技术有常规 PCR、多重 PCR、实时荧光定量 PCR、环介导等温扩增(loop-mediated isothermal amplification, LAMP)。

PCR 法常用 16S rDNA 作为基因靶点^[29,38]。Li 等^[39]基于 16S rRNA 基因保守区域, 开发了 LAMP 检测法, 该法可在 60 min 内通过浊度直接获得结果, 且特异性强, 与其他病原体无交叉反应, 检测下限为 1.4×10^{-1} pg, 敏感性与荧光定量 PCR 类似, 比常规 PCR 灵敏约 100 倍。Wu 等^[40]运用等温重组酶聚合酶扩增(recombinase polymerase amplification, RPA), 并结合侧向流动试纸(lateral flow test paper, LFD), 建立了 RPA-LFD 现场检测方法, 通过对 150 份样品检测, 其结果与常规 PCR 符合率为 100%。

由于 PPE 多呈亚临床型并且易与其他病原发生混合感染。因此, 研制多种猪肠道病原体的多重 PCR 检测技术很受关注。La 等^[41]建立了一种可同时检测猪粪便中胞内劳森菌、猪痢疾短螺旋体和毛细螺旋体的多重 PCR 检测方法, 结果显示该方法特异性强、重复性好, 每克粪便中可检测到 10^2 – 10^3 个相应物种的细菌。

与普通 PCR 和多重 PCR 相比, 实时荧光定量 PCR 在敏感性、特异性及通量化均有提升。Liu 等^[42]建立了用于检测粪便样品中 LI 的 TaqMan 荧光定量 PCR 方法, 扩增效率为 96.51%, 最低检测浓度为 5 拷贝/ μ L, 批间和批内变异系数(coefficient of variation, CV)均小于 2%。当前能够快速检测猪肠道性多病原体的敏感、特异多重荧光定量 PCR 方法已成为研究热点。不同分子生物学检测方法所用引物序列、目的基因、检测样本及敏感性总结见表 1。

2.4 基于体液免疫的检测技术

LI 感染机体后 14 d 可检测到 IgG 和 IgM 抗体, 且 IgG 可持续至少 13 周^[22]。基于这一特点可对症状不明显的临床疑似猪群通过该类方法检测。然而, LI 抗体的产生有 3 种情况: 自然感染且产生体液免疫、接种疫苗、通过初乳被动获得抗体^[29]。因此, 在检测时需考虑猪群是否已接种过疫苗以及母体是否感染过 LI。

2.4.1 酶联免疫吸附测定

目前已有多种酶联免疫吸附测定(enzyme linked immunosorbent assay, ELISA)用于检测血清中 LI 的抗体水平, 主要为竞争性 ELISA。其主要优点是可在复杂血清样品检出特异性抗体^[43-44], 但无法量化, 其敏感性因百分比抑制值(percentage inhibition, PI)选择而异, 且国内还未有商业化试剂盒用于临床 LI 血清流行病学的调查。Jacobson 等^[45]运用阻断 ELISA 检测猪血清中 LI 抗体, 结果当 PI=35 时, 敏感性为

表 1 检测胞内劳森菌 DNA 的 PCR 技术^[29,38,42]Table 1 PCR techniques used to detect *Lawsonia intracellularis* DNA^[29,38,42]

PCR type	Target gene	Primer sequence (5'→3')
Conventional PCR	<i>aspA</i>	F: GCAGCACTTGCAAACAATAAACT R: TTCTCCTTTCTCATGTCCCATAA
	<i>ubiE</i>	F: GATGAAAGCCTGCTGCACGGA R: GTCTTGTTGAAGCTATGGAACCTG
Nested PCR	<i>aspA</i>	F: TATGGCTGTCAAACACTCCG R: TGAAGGTATTGGTATTCTCC NF: TTACAGGTGAAGTTATTGGG NR: CTTTCTCATGTCCCATAAGC
	<i>ubiE</i>	F: GTCATACCGATTGTGTAATGCA R: GAAAAACAGGCCGTATCCTTG Probe: GATGAAAGCCTGCTGCACGGA F: ATATTCCTCCCAAGACCACAA R: TCTGAGGTAGGAGTGGAAGGATT Probe: CTCCTGATTATACTCCACCTGA
TaqMan® quantification PCR	16S rRNA	F: GCGCGCGTAGGTGGTTAT R: GCCACCCTCTCCGATACTCA Probe: CACCGCTTAACGGTGGAACAGCCTT
	<i>dnaA</i>	F: AAATCCAAAAGTCGAGTATCTAACTGCGG R: TAAAAACCCAGAGCAAAATCGTGATACCAGGCG
RPA-LFD	16S rRNA	FIP: GCATTCACCCGAGCATGCTGAAGTCTGCAAC (F1c-F2): TCGACTCCAT F3: GCATCTCAGTCCGGATTGG B3: CTTGTTACGACTTCACCCCA BIP: GTACACACCGCCCGTCACAC (B1c-B2): GTAGACGACTGCCTCGATTG
LAMP	16S rRNA	

72%，特异性为 93%。Kroll 等^[46]使用 Westphal 热酚程序从 Percoll 梯度纯化的 LI 培养物获得含脂多糖(lipopolysaccharides, LPS)的抗原，建立了用于检测 LI 的改进 ELISA 方法。该方法检出感染后不同阶段的 LI 抗体阳性猪显著多于间接免疫荧光抗体试验(indirect immunofluorescence antibody test, IFAT)，对感染 LI 猪血清检测特异性和敏感性分别为 100%和 99.5%。

2.4.2 间接荧光抗体试验

间接荧光抗体试验(indirect fluorescent antibody test, IFAT)主要优点是以效价测定实现半定量^[43]。研究表明，虽然 IFAT 检测猪血清抗体敏感性可达 91%，特异性 100%，但在猪初次接触和早期感染期间，血清中 LI 抗体滴度较低，可能导致“假阴性”，且需要荧光显微镜及受到主观判定因素影响^[43,47]。此外，在玻片上产生

受感染的细胞培养单层可能需要 5–7 d^[48]。尽管该方法不适合临床检测，但与 ELISA 结合可客观评价 LI 蛋白的免疫原性和反应原性，如张昆等运用该方法验证了鞭毛相关蛋白 LI0710 的免疫原性和反应原性，这有助于建立基于 LI 蛋白的 PPE 免疫学检测方法^[49]。

2.4.3 免疫过氧化物酶单层分析

免疫过氧化物酶单层分析(immunoperoxidase monolayer assay, IPMA)与 IFAT 相似，不同之处在于显色变化是与二抗结合的过氧化物酶分解化学底物而产生^[50]。IPMA 产生的棕色斑点使用光学显微镜即可观察。棕色斑点通常比荧光斑点更稳定，持续时间更长^[44]。与 ELISA 相比，具有更高特异性。IFAT 和 IPMA 主要缺点都是非特异性染色(IFAT 比 IPMA 更具特异性)，重复性低，以及存在主观性。此外，体外细胞培

养 LI 也是 PPE 研究难点^[45]。由于猪在感染 21 d 后出现临床症状和 LI 排毒后, IPMA 与 IFAT 才能检测到, 因此不适用感染早期的检测。Li 等^[51]通过制备鼠抗 LI SodC 的单克隆抗体, 建立一种针对 LI 的 IPMA 抗原检测方法。用该方法检测多种猪常见病原体, 仅 LI 为阳性, 其最低检测限为 10^3 个/mL, 与普通 PCR 相比, 临床样品检测符合率为 94.6%, 表明该方法具有良好的应用价值。

3 展望

3.1 深入探究 LI 感染后免疫应答规律有助于进一步有效防控该病

LI 感染后免疫反应与病理损伤和临床症状的时间进程有关, 尽管血清和细胞因子在 LI 感染过程的变化已有研究, 但关于宿主对 LI 免疫应答规律的研究还有待深入。Th17 型 T 细胞参与多种肠道病原体免疫反应, 并对调节细菌共生和维持管腔及肠道内稳态起重要作用^[52]; IFN- γ 是 Th1 型 T 细胞介导的重要细胞因子, 且已有证明敲除 IFN- γ 受体的小鼠无法清除 LI 感染; 此外, 在感染 LI 的猪肠道黏膜中已经观察到感染后 15–29 d, IgA 滴度增加, 但 IgA 作用机制仍未知^[26]。因此, 深入研究 Th1/Th17 型免疫应答规律、IFN- γ 等相关细胞因子促进机体清除 LI 和调控炎症等机制, 将为更有效防控 LI 感染提供理论支撑。

3.2 挖掘新的检测靶标和建立实验室高通量检测技术是该病检测的迫切需求

对感染不同阶段进行检测, 早期阶段存在巨大挑战。基于感染不同阶段免疫应答特点, 挖掘 LI 感染特异性检测靶标及检测标识, 并基于此建立新型检测方法具有重要意义。Barrera-Zarate 等^[53]研究表明出现 PPE 临床症状的猪, 其口腔液和血清中的 IgG 结果一致, 可将口腔

液替代血清作为潜在的检测样本。Pusterla 等^[54]发现血清淀粉样蛋白 A (serum amyloid A, SAA) 作为一种主要的急性期蛋白, 有助于确定潜在炎症程度。当动物出现最严重的病变时, 感染动物体内基质金属蛋白酶-7 (matrix metalloproteinase-7, MMP7)、谷氨酰胺转氨酶-2 (transglutaminase-2, TGM2) 和肿瘤抑制素 M (oncostatin M, OSM) 等与细胞增殖和炎症相关因子的转录水平显著升高。此外, LI 感染猪群后 IFN- γ 、IL-6 等细胞因子会出现显著变化。因此, 基于上述靶标, 体外开发适合实验室高通量的检测试剂盒是未来研究热点。

3.3 定期监测、及时隔离淘汰阳性动物是防控该病的重要手段

目前猪场疫苗接种率较低以及 LI 检测方法存在不足, 应注意采样时间(夏季多发)、对象(断奶仔猪和育肥猪)、部位(新鲜粪便和猪发生增生性炎症的小肠段), 避免交叉污染, 从而提高检测准确性。由于猪增生性回肠炎暂时无特效治疗方法, 综合运用多种方法定期检测猪群状态, 适当提高疫苗接种率和药物预防, 及时隔离淘汰阳性个体是防控该病的重要手段。

参考文献

- [1] DORS A, CZYŻEWSKA-DORS E, WOŹNIAKOWSKI G. A survey on the occurrence of *Brachyspira pilosicoli* and *Brachyspira hyodysenteriae* in growing-finishing pigs[J]. F1000Research, 2019, 8: 1702.
- [2] LEITE FL, VASQUEZ E, GEBHART CJ, ISAACSON RE. The effects of *Lawsonia intracellularis*, *Salmonella enterica* serovar Typhimurium and co-infection on IL-8 and TNF α expression in IPEC-J2 cells[J]. Veterinary Microbiology, 2019, 231: 76-79.
- [3] ARNOLD M, CRIENEN A, SWAM H, VON BERG S, JOLIE R, NATHUES H. Prevalence of *Lawsonia intracellularis* in pig herds in different European countries[J]. Porcine Health Management, 2019, 5: 31.
- [4] GUEVARRA RB, CHO JH, CHO JH, LEE JH, KIM H, KIM S, KIM ES, KEUM GB, WATTHANAPHANSAK

- S, SONG M, KIM HB. Oral vaccination against *Lawsonia intracellularis* changes the intestinal microbiome in weaned piglets[J]. *Animals: an Open Access Journal from MDPI*, 2021, 11(7): 2082.
- [5] BAE JK, WIELAND B, SAIT M, LONGBOTTOM D, SMITH DGE, ALARCON P, WHEELHOUSE N. Risk factors associated with *Lawsonia intracellularis* in English pig farms[J]. *The Veterinary Journal*, 2013, 197(3): 707-711.
- [6] RESENDE TP, MEDIDA RL, VANNUCCI FA, SAQUI-SALCES M, GEBHART C. Evaluation of swine enteroids as *in vitro* models for *Lawsonia intracellularis* infection1, 2[J]. *Journal of Animal Science*, 2020, 98(2): skaa011.
- [7] JÄRVEOTS T, SAAR T, PÖDERSOO D, RÜÜTEL-BOUDINOT S, SÜTT S, TUMMELEHT L, SUUROJA T, LINDJÄRV R. *Lawsonia intracellularis* and porcine circovirus type-2 infection in Estonia[J]. *Polish Journal of Veterinary Sciences*, 2016, 19(2): 291-301.
- [8] HELM ET, OUTHOUSE AC, SCHWARTZ KJ, DEKKERS JCM, LONERGAN SM, RAUW WM, GABLER NK. Impact of *Mycoplasma hyopneumoniae* and *Lawsonia intracellularis* on the performance of pigs divergently selected for feed efficiency[J]. *Journal of Animal Science*, 2018, 96(2): 462-472.
- [9] JACOBS AAC, HARKS F, PAUWELS R, CAO Q, HOLTSLAG H, PEL S, SEGERS RPAM. Efficacy of a novel intradermal *Lawsonia intracellularis* vaccine in pigs against experimental infection and under field conditions[J]. *Porcine Health Management*, 2020, 6: 25.
- [10] HORSINGTON J, WITVLIET M, JACOBS AAC, SEGERS RPAM. Efficacy of simultaneous intradermal vaccination of swine against porcine circovirus 2, porcine reproductive and respiratory syndrome virus, *Mycoplasma hyopneumoniae* and *Lawsonia intracellularis*[J]. *Animals: an Open Access Journal from MDPI*, 2021, 11(8): 2225.
- [11] LI MX, XIAO N, LI JN, LIN HX, FAN HJ. Evaluation of immune efficacy of Omp2 protein against *Lawsonia intracellularis* in mice[J]. *Veterinary Microbiology*, 2021, 263: 109274.
- [12] RESENDE TP, MEDIDA RL, GUO Y, VANNUCCI FA, SAQUI-SALCES M, GEBHART C. Evaluation of mouse enteroids as a model for *Lawsonia intracellularis* infection[J]. *Veterinary Research*, 2019, 50(1): 57.
- [13] ZHU LQ, ZHAO XX, YIN Q, LIU XY, CHEN X, HUANG CJ, SUO X. Mucosal IgA and IFN- γ ⁺ CD8 T cell immunity are important in the efficacy of live *Salmonella enteria* serovar Choleraesuis vaccines[J]. *Scientific Reports*, 2017, 7: 46408.
- [14] SUN SJ, JIANG H, LI QL, LIU YF, GAO Q, LIU W, QIN YM, FENG Y, PENG XW, XU GL, SHEN QC, FAN XZ, DING JB, ZHU LQ. Safety and transcriptome analysis of live attenuated *Brucella* vaccine strain S2 on non-pregnant cynomolgus monkeys without abortive effect on pregnant cynomolgus monkeys[J]. *Frontiers in Veterinary Science*, 2021, 8: 641022.
- [15] 朱良全, 王芳, 吴竞, 冯宇, 张金亚, 王楠, 朱鸿飞, 丁家波. 2308、M28、S1330、16M 四株布鲁氏菌灭活参数研究[J]. *微生物学通报*, 2015, 42(1): 171-177.
- ZHU LQ, WANG F, WU J, FENG Y, ZHANG JY, WANG N, ZHU HF, DING JB. Comparison of the inactivation parameter of four *Brucella* strains *B. abortus* 2308, *B. melitensis* M28, *B. suis* S1330 and *B. melitensis* 16M[J]. *Microbiology China*, 2015, 42(1): 171-177 (in Chinese).
- [16] 张春燕, 秦玉明, 边增杰, 徐中清, 牛凯, 许冠龙, 丁家波, 鑫婷, 朱良全. 不同牛分枝杆菌特异性基因 PCR 方法的比较[J]. *微生物学通报*, 2020, 47(3): 782-791.
- ZHANG CY, QIN YM, BIAN ZJ, XU ZQ, NIU K, XU GL, DING JB, XIN T, ZHU LQ. Comparison on of different PCR methods for *Mycobacterium bovis* specific genes[J]. *Microbiology China*, 2020, 47(3): 782-791 (in Chinese).
- [17] SMITH DGE, LAWSON GHK. *Lawsonia intracellularis*: getting inside the pathogenesis of proliferative enteropathy[J]. *Veterinary Microbiology*, 2001, 82(4): 331-345.
- [18] JORDAN DM, KNITTED JP, SCHWARTZ KJ, ROOF MB, HOFFMAN LJ. A *Lawsonia intracellularis* transmission study using a pure culture inoculated seeder-pig sentinel model[J]. *Veterinary Microbiology*, 2004, 104(1/2): 83-90.
- [19] YE H JY, GA AR. Systemic cytokine response in pigs infected orally with a *Lawsonia intracellularis* isolate of south Korean origin[J]. *The Journal of Veterinary Medical Science*, 2018, 80(1): 13-19.
- [20] NOGUEIRA MG, COLLINS AM, DONAHOO M, EMERY D. Immunological responses to vaccination following experimental *Lawsonia intracellularis* virulent challenge in pigs[J]. *Veterinary Microbiology*, 2013, 164(1/2): 131-138.
- [21] BOUTRUP TS, BOESEN HT, BOYE M, AGERHOLM JS, JENSEN TK. Early pathogenesis in porcine proliferative enteropathy caused by *Lawsonia intracellularis*[J]. *Journal of Comparative Pathology*, 2010, 143(2/3): 101-109.

- [22] GUEDES RMC, MACHUCA MA, QUIROGA MA, PEREIRA C, RESENDE TP, GEBHART CJ. *Lawsonia intracellularis* in pigs: progression of lesions and involvement of apoptosis[J]. Veterinary Pathology, 2017, 54(4): 620-628.
- [23] MAIR KH, SEDLAK C, KÄSER T, PASTERNAK A, LEVAST B, GERNER W, SAALMÜLLER A, SUMMERFIELD A, GERDTS V, WILSON HL, MEURENS F. The porcine innate immune system: an update[J]. Developmental & Comparative Immunology, 2014, 45(2): 321-343.
- [24] CORDES H, RIBER U, JENSEN TK, JUNGENSEN G. Cell-mediated and humoral immune responses in pigs following primary and challenge-exposure to *Lawsonia intracellularis*[J]. Veterinary Research, 2012, 43(1): 9.
- [25] PEREIRA CER, RESENDE TP, ARMIÉN AG, LAUB RP, VANNUCCI FA, SANTOS RL, GEBHART CJ, GUEDES RMC. Survival of *Lawsonia intracellularis* in porcine peripheral blood monocyte-derived macrophages[J]. PLoS One, 2020, 15(7): e0236887.
- [26] GUEDES RMC, GEBHART CJ. Evidence of cell-mediated immune response and specific local mucosal immunoglobulin (Ig) A production against *Lawsonia intracellularis* in experimentally infected swine[J]. Canadian Journal of Veterinary Research=Revue Canadienne De Recherche Veterinaire, 2010, 74(2): 97-101.
- [27] JACOBSON M, FELLSTRÖM C, JENSEN-WAERN M. Porcine proliferative enteropathy: an important disease with questions remaining to be solved[J]. The Veterinary Journal, 2010, 184(3): 264-268.
- [28] OBRADOVIC MR, WILSON HL. Immune response and protection against *Lawsonia intracellularis* infections in pigs[J]. Veterinary Immunology Immunopathology, 2020, 219: 109959.
- [29] CAMPILLO M, SMITH SH, GALLY DL, OPRIESSNIG T. Review of methods for the detection of *Lawsonia intracellularis* infection in pigs[J]. Journal of Veterinary Diagnostic Investigation: Official Publication of the American Association of Veterinary Laboratory Diagnosticians, Inc, 2021, 33(4): 621-631.
- [30] WATTANAPHANSAK S, PEREIRA CER, KAENSON W, ASSAVACHEEP P, TANTILERTCHAROEN R, RESENDE TP, BARRERA-ZARATE JA, de OLIVEIRA-LEE JSV, KLEIN U, GEBHART CJ, GUEDES RMC. Isolation and *in vitro* antimicrobial susceptibility of porcine *Lawsonia intracellularis* from Brazil and Thailand[J]. BMC Microbiology, 2019, 19(1): 27.
- [31] PARK S, WON G, LEE JH. An attenuated *Salmonella* vaccine secreting *Lawsonia intracellularis* immunogenic antigens confers dual protection against porcine proliferative enteropathy and salmonellosis in a murine model[J]. Journal of Veterinary Science, 2019, 20(3): e24.
- [32] 武梦茹, 谢书宇, 罗万和, 杨玉娟, 孙玉珠, 王旭, 潘源虎, 彭大鹏, 陈冬梅, 袁宗辉. 猪增生性肠炎概述[J]. 动物医学进展, 2020, 41(7): 115-120.
- WU MR, XIE SY, LUO WH, YANG YJ, SUN YZ, WANG X, PAN YH, PENG DP, CHEN DM, YUAN ZH. Introduction to porcine proliferative enteritis[J]. Progress in Veterinary Medicine, 2020, 41(7): 115-120 (in Chinese).
- [33] OHTA T, KIMURA K, KATSUDA K, KOBAYASHI H, MIKAMI O, HARITANI M, ONODERA T. Proliferative enteropathy caused by *Lawsonia intracellularis* in chickens[J]. Journal of Comparative Pathology, 2017, 156(2/3): 158-161.
- [34] SZCZOTKA A, STADEJEK T, ZMUDZKI J, NOWAK A, OSIŃSKI Z, PEJSAK Z. Immunohistochemical detection of *Lawsonia intracellularis* in tissue sections from pigs[J]. Polish Journal of Veterinary Sciences, 2011, 14(4): 531-538.
- [35] GUEDES RMC, GEBHART CJ, WINKELMAN NL, MACKIE-NUSS RAC, MARSTELLER TA, DEEN J. Comparison of different methods for diagnosis of porcine proliferative enteropathy[J]. Canadian Journal of Veterinary Research=Revue Canadienne De Recherche Veterinaire, 2002, 66(2): 99-107.
- [36] JENSEN TK, BOESEN HT, VIGRE H, BOYE M. Detection of *Lawsonia intracellularis* in formalin-fixed porcine intestinal tissue samples: comparison of immunofluorescence and *in situ* hybridization, and evaluation of the effects of controlled autolysis[J]. Journal of Comparative Pathology, 2010, 142(1): 1-8.
- [37] WEISSENBOCK H, MRAKOVIC M, LADINIG A, FRAGNER K. *In situ* hybridization for *Lawsonia intracellularis*— specific 16s rRNA sequence in paraffin-embedded tissue using a digoxigenin-labeled oligonucleotide probe[J]. Journal of Veterinary Diagnostic Investigation: Official Publication of the American Association of Veterinary Laboratory Diagnosticians, Inc, 2007, 19(3): 282-285.
- [38] ARNOLD M, CRIENEN A, SWAM H, BERG SV, JOLIE R, NATHUES H. Correlation of *Lawsonia intracellularis* positivity in quantitative PCR and herd factors in European pig herds[J]. Porcine Health Management, 2021, 7(1): 13.
- [39] LI YN, WANG JC, WANG JF, LIU LB, ZHANG RX, SHI RH, HAN QG, SUN JG, YUAN WZ. A real-time loop-mediated isothermal amplification method for

- rapid detection of *Lawsonia intracellularis* in porcine fecal samples[J]. *Journal of Microbiological Methods*, 2018, 151: 62-65.
- [40] WU YY, TIAN KY, ZHANG YH, GUO HF, LI N, WANG Z, ZHAO J. Rapid and visual detection of *Lawsonia intracellularis* with an improved recombinase polymerase amplification assay combined with a lateral flow dipstick[J]. *BMC Veterinary Research*, 2019, 15(1): 97.
- [41] LA T, COLLINS AM, PHILLIPS ND, OKSA A, HAMPSON DJ. Development of a multiplex-PCR for rapid detection of the enteric pathogens *Lawsonia intracellularis*, *Brachyspira hyodysenteriae*, and *Brachyspira pilosicoli* in porcine faeces[J]. *Letters in Applied Microbiology*, 2006, 42(3): 284-288.
- [42] 刘昌锦, 魏黄思梧, 胡换仪, 肖童, 林敏, 刘小兰, 边彦超, 罗峰, 邓舜洲. 胞内劳森菌 TaqMan 实时荧光定量 PCR 检测方法的建立及应用[J]. *中国兽医学报*, 2022, 42(4): 680-685.
- LIU CJ, WEI HSW, HU HY, XIAO T, LIN M, LIU XL, BIAN YC, LUO F, DENG SZ. Development and application of a TaqMan real-time PCR assay for specific detection of *Lawsonia intracellularis*[J]. *Chinese Journal of Veterinary Science*, 2022, 42(4): 680-685 (in Chinese).
- [43] COLLINS A, GONSALVES J, FELL S, BARCHIA I. Comparison of a commercial ELISA with an indirect fluorescent antibody test to detect antibodies to *Lawsonia intracellularis* in experimentally challenged pigs[J]. *Australian Veterinary Journal*, 2012, 90(3): 97-99.
- [44] LEBRET A, AUVIGNE V, MOREL SAIVES A. Longitudinal evaluation of three commercial diagnostic assays for *Lawsonia intracellularis* infection in pigs[J]. *The Veterinary Record*, 2013, 172(13): 341.
- [45] JACOBSON M, WALLGREN P, NORDENGRÄHN A, MERZA M, EMANUELSON U. Evaluation of a blocking ELISA for the detection of antibodies against *Lawsonia intracellularis* in pig sera[J]. *Acta Veterinaria Scandinavica*, 2011, 53(1): 23.
- [46] KROLL JJ, EICHMEYER MA, SCHAEFFER ML, MCORIST S, HARRIS DL, ROOF MB. Lipopolysaccharide-based enzyme-linked immunosorbent assay for experimental use in detection of antibodies to *Lawsonia intracellularis* in pigs[J]. *Clinical and Diagnostic Laboratory Immunology*, 2005, 12(6): 693-699.
- [47] GUEDES RMC, GEBHART CJ. Preparation and characterization of polyclonal and monoclonal antibodies against *Lawsonia intracellularis*[J]. *Journal of Veterinary Diagnostic Investigation: Official Publication of the American Association of Veterinary Laboratory Diagnosticians, Inc*, 2003, 15(5): 438-446.
- [48] LAWSON GH, MCORIST S, JASNI S, MACKIE RA. Intracellular bacteria of porcine proliferative enteropathy: cultivation and maintenance *in vitro*[J]. *Journal of Clinical Microbiology*, 1993, 31(5): 1136-1142.
- [49] 张昆, 杨顺利, 许笑, 熊铃, 曲自刚, 汪靖, 蔡建平. 胞内劳森菌 0710 蛋白的表达及免疫活性分析[J]. *中国兽医学报*, 2021, 51(9): 1148-1154.
- ZHANG K, YANG SL, XU X, XIONG L, QU ZG, WANG J, CAI JP. Immunological activity of the recombinant *Lawsonia intracellularis* protein LI0710[J]. *Chinese Veterinary Science*, 2021, 51(9): 1148-1154 (in Chinese).
- [50] GUEDES RMC, GEBHART CJ, DEEN J, WINKELMAN NL. Validation of an immunoperoxidase monolayer assay as a serologic test for porcine proliferative enteropathy[J]. *Journal of Veterinary Diagnostic Investigation: Official Publication of the American Association of Veterinary Laboratory Diagnosticians, Inc*, 2002, 14(6): 528-530.
- [51] 李敏雪, 李剑男, 周红, 肖宁, 蔺辉星, 马喆, 范红结. 基于 Sod C 单克隆抗体的胞内劳森菌 IPMA 抗原检测方法的建立及应用[J]. *中国农业科学*, 2021, 54(20): 4478-4486.
- LI MX, LI JN, ZHOU H, XIAO N, LIN HX, MA Z, FAN HJ. Establishment and preliminary application of *Lawsonia intracellularis* IPMA antigen detection method based on sod C monoclonal antibody[J]. *Scientia Agricultura Sinica*, 2021, 54(20): 4478-4486 (in Chinese).
- [52] BLASCHITZ C, RAFFATELLU M. Th17 cytokines and the gut mucosal barrier[J]. *Journal of Clinical Immunology*, 2010, 30(2): 196-203.
- [53] BARRERA-ZARATE JA, ANDRADE MR, PEREIRA CER, VASCONCELLOS A, WAGATSUMA MM, SATO JPH, DANIEL AGS, REZENDE LA, OTONI LAV, LAUB RP, MACEDO NR, COSTA CM, HADDAD JPA, GUEDES RMC. Oral fluid for detection of exposure to *Lawsonia intracellularis* in naturally infected pigs[J]. *The Veterinary Journal*, 2019, 244: 34-36.
- [54] PUSTERLA N, BARNUM S, HALL JA, MARSHALL-LUND L, GEBHART C. Investigation of the usefulness of serum amyloid A in supporting the diagnosis of equine proliferative enteropathy[J]. *Journal of Equine Veterinary Science*, 2020, 92: 103151.